

Xpansion

3 maanden bestaand Ulcus rechter onderbeen

Patiënt

Dhr. Is 90 jaar. Heeft een Ulcus op het onderbeen welke meer dan 3 maanden oud is. Onstaan door druk.
 VG Hypertensie, Eczeem, THP rechts, cerebrale ataxie en veneuze insufficiëntie.
 Dhr. zit in de stoel en ligt. Zelfstandig mobiliseren niet mogelijk.

Foto 1: Dag 0

Gedebrideert ulcus rechter onderbeen. Toepassing van Xpansion en aanbrengen STSG partikels. Afgedekt met een siliconengaas, AdvaCyn gel en een Foam. Compressietherapie toegepast.

Foto 2: Dag 0

Ontnemen huid rechter bovenbeen met de dermatoom van de Xpansion set. Afgedekt met een hydrocolloïd tot de derde dag, daarna een Foam Border.

Foto 3: Dag 9

Ingroei van epitheel na eerste maal verwijderen van siliconengaas.

Foto 4: Dag 9

Genezing van donorsite verloopt voorspoedig, rustig beeld.

Foto 5: Dag 24

Geheel gesloten wond.

Foto 6: Dag 24

Donorsite op 1 puntje bloed na gesloten.

Pijnscore van patiënt over de gehele periode maximaal 2!

Case: Diakonessenhuis / Dr. de Vries (vaatchirurg), Carin Smit (wondconsulent), Diedy Sterkenburg (VS Chirurgie) en Anja van der Vliert (wondvpk) – Utrecht.

Meer gedetailleerde informatie op aanvraag.

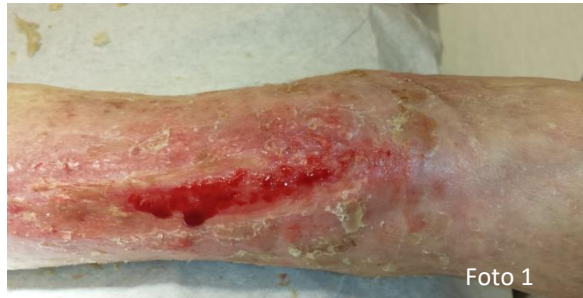

Foto 1

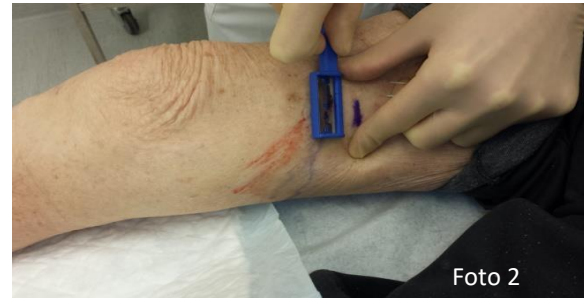

Foto 2

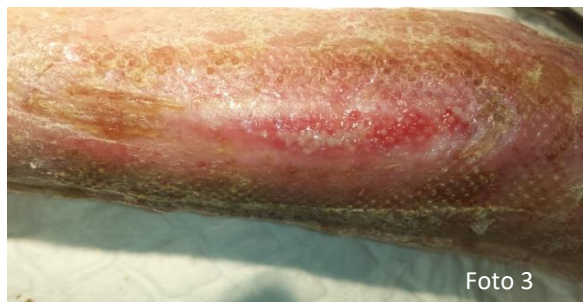

Foto 3

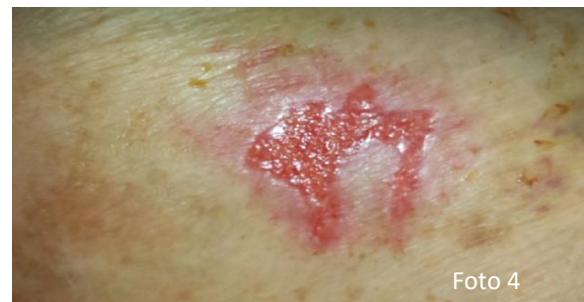

Foto 4

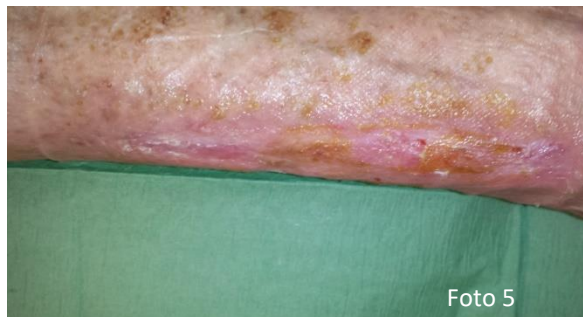


Foto 5

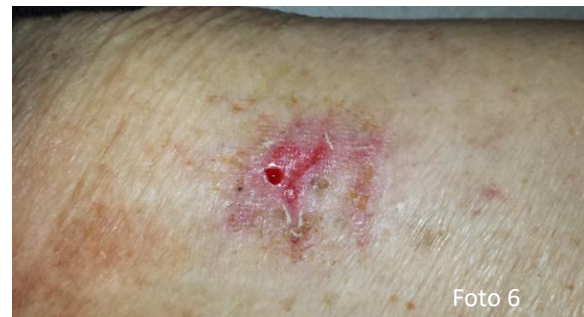

Foto 6

Xpansion

INNOVATION IN (BIO)ACTIVE WOUND MANAGEMENT

6 maanden bestaand Ulcus rechter onderbeen

Patiënt

Mw. is 92 jaar. Heeft een Ulcus op het onderbeen welke meer dan 6 maanden oud is. Onstaan door enorm haematoom.

VG Hypertensie, AF/FL, Diverticulosis, Diabetes Type 2, Cataract
Mw kan een paar stappen zelfstandig lopen, verdere afstanden met de rolstoel.

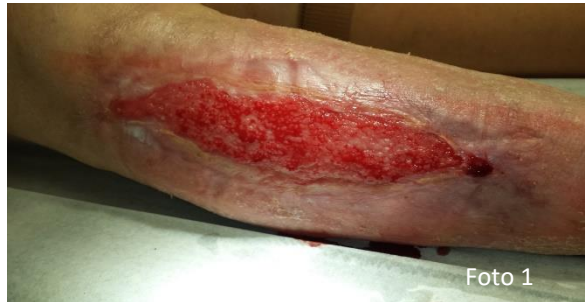

Foto 1

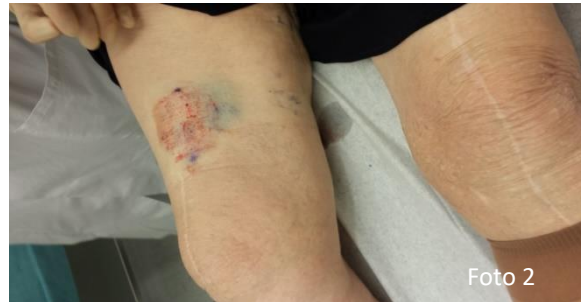

Foto 2

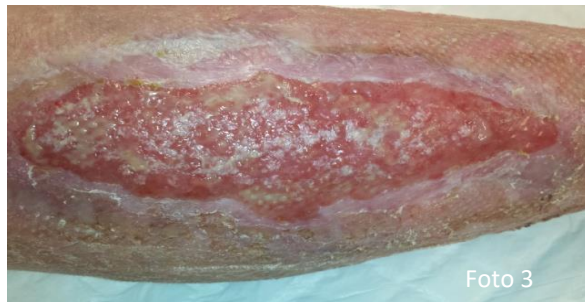

Foto 3

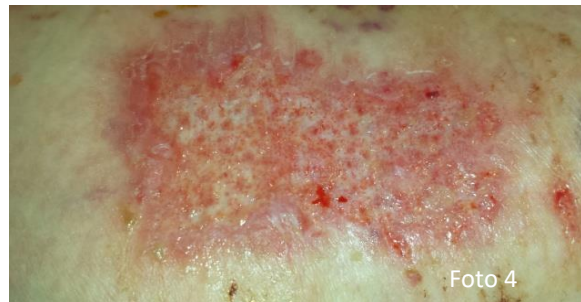


Foto 4

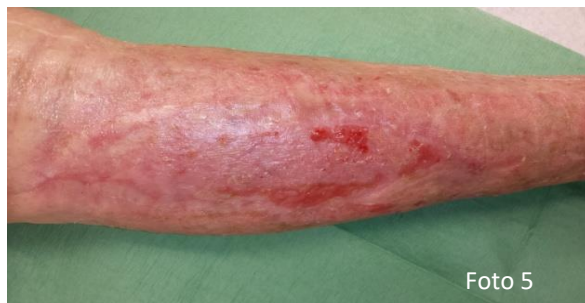

Foto 5

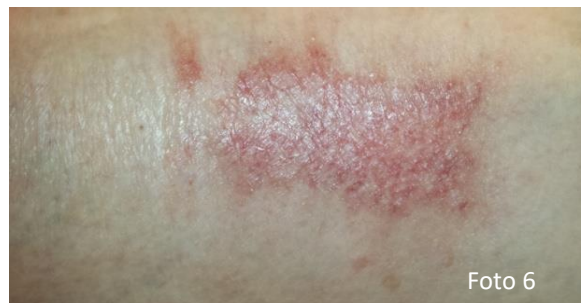

Foto 6

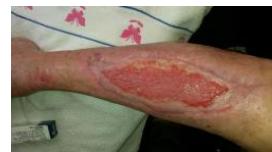
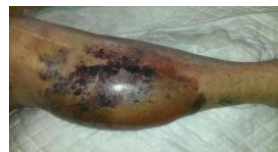
Foto 1: Dag 0

Gedebrideert ulcus rechter onderbeen. Toepassing van Xpansion en aanbrengen STSG partikels. Afdgedekt met een siliconengas, AdvaCyn gel en een Foam. Compressietherapie toegepast.

Foto 2: Dag 0

De plaats van de donorsite. Deze voor de eerste 3 dagen afdgedekt met een hydrocolloïd en vervolgens met een Foam Border.

Foto 3: Dag 9

Goed is de ingroei van de partikels te zien. Rustige wondomgeving.

Foto 4: Dag 9

Donorsite is aan het epithelialiseren.

Foto 5: Dag 24

Wond gesloten op 1 x 2cm hypergranulatie na. Deze aangestipt en na twee dagen alsnog geheel gesloten.

Foto 6: Dag 24

Gesloten donorsite.

Case: Diakonessenhuis / Dr. de Vries (vaatchirurg), Carin Smit (wondconsulent), Diedy Sterkenburg (VS Chirurgie) en Anja van der Vliert (wondvpk) – Utrecht.

Meer gedetailleerde informatie op aanvraag.